



بارگذاری فوری در ایمپلنت های دندان: مروری بر مقالات

دکتر کاوه سیدان^۱ - دکتر علی حافظ قرآن^۲ - دکتر حسن سازگارا^۳

- ۱- استادیار گروه آموزشی پروتزهای ثابت دندانی دانشکده دندانپزشکی دانشگاه علوم پزشکی شهید بهشتی.
- ۲- دستیار گروه آموزشی پروتزهای ثابت دندانی دانشکده دندانپزشکی دانشگاه علوم پزشکی شهید بهشتی.
- ۳- دانشیار و مدیر گروه آموزشی پروتزهای دندانی دانشکده دندانپزشکی دانشگاه علوم پزشکی شهید بهشتی.

چکیده

زمینه و هدف: مزایای بارگذاری فوری ایمپلنت چون صرفه جویی در زمان، فانکشن فوری و رضایت بیمار سبب شده که تمایل به اجرای آن به طور روز افزونی افزایش یابد. هدف از این مطالعه بارگذاری فوری در ایمپلنت های دندان است.

روش بررسی: جستجو در *PubMed*، *Embase*، *Blackwell Synergy*، *Sciencedirect*، *Scholar.google*، *Google* و *Yahoo* از ۱۹۷۰ - ۲۰۰۷ صورت گرفت و از کتب انگلیسی مرتبط نیز استفاده شد. کلید واژه های ایمپلنت، بارگذاری فوری، بارگذاری زودرس، بارگذاری تأخیری، بارگذاری اکلوزال و ثبات اولیه برای جستجو مورد استفاده قرار گرفت. عوامل مؤثر در موفقیت بارگذاری فوری ایمپلنت شامل انتخاب بیمار، کیفیت استخوان، ابعاد، ریزساختار و ساختار ماکروسکوپیک ایمپلنت، مهارت جراح، ثبات اولیه و کنترل نیروهای اکلوزال و اصول پروتزی بررسی شدند.

یافته ها: صرف نظر از نوع ایمپلنت و ویژگیهای سطح آن، بارگذاری فوری در قدام مندیبل قابل پیش بینی (موفقیت ۹۰٪ - ۱۰۰٪) است. شواهد محدودی در مورد موفقیت بارگذاری فوری در فک بالا و نیز در افراد نیمه بی دندان وجود دارد. اکثر مطالعات به صورت گذشته نگر و فاقد گروه کنترل هستند.

نتیجه گیری: محل آناتومیک ایمپلنت، طراحی ایمپلنت و اصول پروتزی عوامل کلیدی برای اطمینان از موفقیت هستند. قبل از استفاده گسترده از این روش مطالعات آینده نگر طولانی مدت باید صورت گیرد.

کلید واژه ها: ایمپلنت - بارگذاری فوری - بارگذاری زودرس - بارگذاری تأخیری - بارگذاری اکلوزال - ثبات اولیه.

پذیرش مقاله: ۱۳۸۷/۲/۲۶

اصلاح نهایی: ۱۳۸۷/۲/۱

وصول مقاله: ۱۳۸۶/۸/۲۸

نویسنده مسئول: گروه آموزشی پروتزهای ثابت دندانی دانشکده دندانپزشکی دانشگاه علوم پزشکی شهید بهشتی e.mail:hafez_quran@yahoo.com

مقدمه

ساخت پروتز نهایی (حفظ لثه و پایی بین دندانی و در نتیجه زیبایی بهتر)، اسپلینت ایمپلنت ها به همدیگر توسط پروتز موقت و عدم نیاز به استفاده از پروتزهای متحرک موقت - که خود راحتی، فانکشن، ثبات، صحبت کردن بهتر و رضایت بیمار را به همراه دارد - اشاره کرد. (۷)

بارگذاری فوری (Immediate Loading) به این صورت تعریف می شود: بارگذاری ایمپلنت با استفاده از پروتز موقت در همان جلسه جراحی یا مدت کوتاهی پس از جراحی (معمولاً تا سه روز). اگر بارگذاری بین یک تا سه هفته پس از جراحی صورت گیرد لفظ (Early Loading) به آن اطلاق می گردد. (۷)

موفقیت بالا (۱-۴) و مزایایی چون عدم نیاز به تراش دندان مجاور و جلوگیری از تحلیل استخوان آلوئول (۵) باعث شده استفاده از ایمپلنت های دندانی به طور روز افزونی افزایش یابد. اغلب برای حصول استواینتگریشن موفق، تبعیت از پروتکلی که توسط Branemark ارائه شده است، توصیه می گردد. (۶)، دوره بهبودی سه ماهه برای فک پایین و چهار الی شش ماهه برای فک بالا برای بیمار ناراحت کننده است و اغلب ساخت پروتزهای موقتی را که فاقد ساپورت ایمپلنت هستند، ضروری می سازد.

بارگذاری فوری مزایای زیادی دارد که از آن جمله می توان به حذف نیاز به مرحله دوم جراحی، بلوغ بافت نرم قبل از



در فک پایین کافی است. (۱۸)، اما در این حالت از دست رفتن یک ایمپلنت باعث از بین رفتن امکان ارائه درمان پروتزی می‌گردد.

در بارگذاری فوری افراد نیمه بی‌دندان و ایمپلنت تک دندان، اینکه در تماس کامل فانکشنال بودن پروتز، در موفقیت پروتز تأثیر دارد یا نه، مورد اختلاف است. نقش اکلوزن هنوز به طور کامل مشخص نشده است. (۱۵)

در بارگذاری فوری ایمپلنت با اوردنچر، بدون اسپلینت کردن ایمپلنت‌ها هم استواینتریشن قابل حصول است. به علاوه نوع دنتیشن فک مقابل (دنچر، پروتز ثابت یا دندان طبیعی) هم اثری در موفقیت ندارد. معمولاً به دلیل تغییر بافت نرم به دنبال جراحی، نیاز به ریلاین (آستر دادن) وجود خواهد داشت. (۱۵)

بحث

اکثر مطالعات موفقیتی مشابهی را برای بارگذاری فوری در مقایسه با روش دو مرحله‌ای متداول گزارش کرده‌اند. (۱۹-۲۱)، اما این به معنی کنار گذاشتن روش بارگذاری تأخیری نیست. عوامل متعددی می‌توانند نتایج بارگذاری فوری را تحت تأثیر قرار دهند. این عوامل را می‌توان در چهار دسته عوامل مرتبط با جراحی (شامل ثبات اولیه و تکنیک جراحی)، عوامل مرتبط با بیمار (شامل کمیت و کیفیت استخوان و نحوه ترمیم زخم)، عوامل مرتبط با ایمپلنت (شامل طراحی و ویژگیهای سطحی آن) و عوامل اکلوزال (شامل مقدار و کیفیت نیروها و طرح پروتز ایمپلنت) بررسی کرد.

عوامل مرتبط با جراحی

زمانی که قراردی یک مرحله‌ای ایمپلنت همراه با بارگذاری فوری مدنظر است، ثبات اولیه و به حداقل رساندن ریز حرکت (Micromovement) قبل از تکمیل استواینتریشن برای موفقیت ضروری می‌باشند. ثبات اولیه مهمترین و تعیین کننده‌ترین مورد در موفقیت بارگذاری فوری می‌باشد. کمیت و کیفیت استخوان، تکنیک جراحی و طرح ایمپلنت (چون رزه‌دار بودن و داشتن خشونت سطح) روی ثبات اولیه تأثیر گذارند. (۲۲-۲۳)، برای ارزیابی ثبات ایمپلنت از تکنیک های مختلفی چون رادیوگرافی، ضربه زدن به ایمپلنت با وسیله فلزی (Tapping)، پریوتست، تورک معکوس و

به دلیل مزایای ذکر شده تلاشهای زیادی برای بارگذاری ایمپلنت با فاصله‌ای کم بعد از قرار دادن آن صورت گرفت. اگرچه پیشرفت در طراحی ایمپلنت و درک و کنترل بهتر نیروها بارگذاری فوری را امکان پذیر ساخته است، اما رسیدن به نتایج قابل پیش‌بینی بستگی به رعایت اصولی دارد. هدف این مقاله بحث در مورد عواملی است که می‌توانند روی موفقیت بارگذاری فوری ایمپلنت مؤثر باشند.

روش بررسی

جستجو در Blackwell Synergy، Embase، Pubmed، Google، Scienedirect، Yahoo و Scholar.google از ۱۹۷۰-۲۰۰۷ انجام شد و از کتب انگلیسی مرتبط نیز استفاده گردید. کلید واژه های ایمپلنت، بارگذاری فوری، بارگذاری زودرس، بارگذاری تأخیری، بارگذاری اکلوزال و ثبات اولیه به‌کار رفتند. در مقالات و کتب در دسترس، عوامل مؤثر در موفقیت بارگذاری فوری ایمپلنت شامل انتخاب بیمار، کیفیت استخوان، ابعاد و ویژگیهای ایمپلنت، نحوه جراحی، ثبات اولیه و کنترل نیروهای اکلوزال و اصول پروتزی بررسی شدند.

یافته ها مطالعات متعددی حصول استواینتریشن و موفقیت بالای درمان را با استفاده از روش بارگذاری فوری گزارش کردند. (۱۳-۸)، با بارگذاری زودرس نیز نتایج امیدوارکننده‌ای حاصل شد. (۱۴)، این روشهای درمانی در قدام فک پایین صرف نظر از نوع ایمپلنت و ویژگیهای سطحی آن و طرح پروتز قابل پیش‌بینی است. شواهد در مورد فک بالای بی‌دندان و بیماران نیمه بی‌دندان محدود است اما این شواهد نیز موفقیت بالای بارگذاری فوری را

نشان داده‌اند. (۱۶-۱۵)

برای بارگذاری فوری با پروتز ثابت متکی بر ایمپلنت در ابتدا پیشنهاد گردید که ایمپلنت های اضافی برای بارگذاری فوری قرار داده شوند تا درحالی که ایمپلنت های اصلی دوره بهبودی خود را طی می کنند، بیمار از پروتز بهره ببرد (۱۷)، امروزه استفاده از حداقل چهار ایمپلنت در فک پایین و پنج تا هشت ایمپلنت در فک بالا برای بارگذاری فوری با پروتز ثابت در قوس کاملاً بی‌دندان توصیه می‌کنند. (۱۵)، این در حالیست که برخی مطالعات نشان داده اند که سه ایمپلنت هم



آسیبهای حرارتی و شکستگیهای میکرونی حین قرار دادن ایمپلنت از جمله عوامل ایجاد تروما هستند و می‌توانند منجر به نکروز استخوان و متعاقب آن ایجاد کپسول فیبروزه در اطراف ایمپلنت گردند. (۳۴)، طرح دریل، سرعت دریل، تیزی دریل، میزان برداشت استخوان، عمق استئوتومی و ضخامت استخوان کورتیکال در میزان حرارت ایجاد می‌شوند. (۳۵)، با اینکه افزایش سرعت دریل کردن و بالا بردن نیروی وارده هنگام دریل کردن هر یک به تنهایی باعث افزایش حرارت می‌شوند اما استفاده توأم از سرعت بالا و نیروی بیشتر اعمالی بر سر دریل باعث Drilling مؤثرتر، بدون افزایش قابل توجه در حرارت می‌گردد. (۳۶)، سیستم‌های Drilling با خنک کننده داخلی حرارت بیشتر تولید می‌کنند. (۳۷)

جراحی آتروماتیک با تعیین دقیق محل ایمپلنت ممکن است. با استفاده از Surgical template دقیق نیاز به فلپ‌های وسیع بر طرف شده و حتی امکان جراحیهای Flapless فراهم می‌آید. (۲۹)، زمانی که از تکنیک جراحی و پروتزی مناسب استفاده گردد، تحلیل استخوان کرسنال با بارگذاری فوری تفاوت چندانی با روش متداول نخواهد داشت. (۳۸)، در ناحیه قدماهی فکین اگر قرار باشد که بارگذاری فوری صورت گیرد ترجیحاً باید ایمپلنت صفحه کورتیکال مقابل را نیز بگیرد در نواحی خلفی فک بالا به دلیل نازکی بسیار زیاد کف سینوس و در فک پایین به دلیل وجود کانال عصبی دربرگیری استخوان کورتیکال موجود در کف سینوس و جدار کانال عصبی ممکن نیست. (۲۹)

برای بارگذاری فوری در استخوان نرم باید از تکنیک جراحی اصلاح شده به شرح زیر استفاده کرد (۳۴):

- ۱) No pretapping
- ۲) عدم انجام Countersink یا به حداقل رساندن مقدار آن
- ۳) کاهش قطر دریل
- ۴) استفاده از ایمپلنت‌هایی با قطر بزرگتر و یا طول بیشتر
- ۵) Bicortical stabilization

عوامل مرتبط با بیمار

میزان تماس استخوان با ایمپلنت در استخوانهایی با دانسیته پایین کمتر است. (۲۹)، موفقیت بارگذاری فوری در خلف فک بالا ۶۶٪ گزارش شده است. (۸)، در استخوان با دانسیته کمتر استفاده از تعداد بیشتر ایمپلنت، اندازه بزرگتر از نظر طول و قطر، موقعیت ایمپلنت‌ها با طول بیشتر A-P (فاصله

فرکانس رزونانس (Resonance frequency) استفاده شده است.

معایب تکنیک رادیوگرافی عبارتند از دریافت اشعه، مدت زمان لازم برای پدیدار شدن شواهد رادیوگرافیک، قابلیت تکرار و استاندارد نبودن. (۲۴)، با وجود مزیت قابلیت تکرار ضربه زدن و ارزیابی صدا، نمی‌توان از این طریق به اطلاعات کاملی دست یافت. (۲۵)، تکنیک پریوتست برای ارزیابی لقی کلینیکی دندانها ارائه شده و برای ایمپلنت اختصاصی نیست. (۲۶)، تورک معکوس نیز یک بار قابل اندازه‌گیری است و در مطالعات کاربرد دارد متغیرهای زیادی هم بر آن مؤثرند. (۲۷)، نشان داده شده که موفقیت ایمپلنت‌ها با اندازه‌های مختلف به تورک نهایی هنگام قراردادی آنها بستگی دارد. (۲۸)، اگر چه ثبات اولیه مهم است اما استرین بالایی ناشی از تورک زیاد ۴۵ تا شصت نیوتن در سانتی متر) باعث ایجاد Microfracture استخوان می‌گردد. نتیجه کار افزایش ریمودلینگ استخوان خواهد بود. (۷)، Placement torque حدود ۳۲ - ۴۰ نیوتن سانتی متر هنگام جراحی برای پیش بینی میزان ثبات اولیه مفید است. (۲۹)، اگر ثبات اولیه هنگام جراحی کافی نباشد باید از روش بارگذاری تأخیری استفاده گردد.

Osstell دستگاهی تجاری برای اندازه‌گیری Resonance frequency می‌باشد. نتایج بین شش تا نه کیلو هرتز هستند که تبدیل به اعدادی بین یک تا صد می‌گردند. مقادیر عددی دستگاه (Implant Stability Quotient) ISQ خوانده می‌شوند. با آنکه مطالعات قلی این روش را برای ارزیابی تغییرات استواینتریشن مناسب می‌دانستند (۳۰-۳۱)، مطالعات اخیر تنها ارزش ISQ ۵۷ - ۷۰ را برای نشان دادن وجود ثبات اولیه تأیید کرده‌اند و ارزش این روش را در تعیین ماهیت اتصال ایمپلنت به استخوان و تغییرات ثبات ایمپلنت در طول زمان را زیر سؤال برده‌اند. (۳۲)

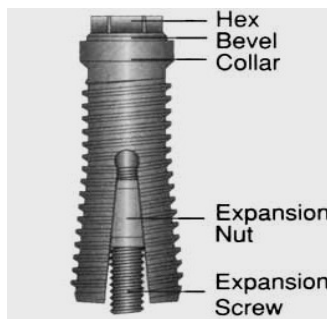
مقدار قابل تحمل ریز حرکت بین پنجاه تا صد و پنجاه میکرومتر گزارش شده است. (۳۳)، طرح ایمپلنت، نحوه بارگذاری، طرح پروتز و رژیم غذایی روی مقدار ریز حرکت مؤثرند. بسته به طرح و سطح ایمپلنت میزان ریز حرکت قابل تحمل که استواینتریشن را به خطر نیندازد، تغییر می‌کند. سطوح پوشیده با کلسیم فسفات ریز حرکت بیشتری را در این محدوده تحمل می‌کنند. اگر ایمپلنت‌ها توسط پروتز به هم اسپلینت گردند، ریز حرکت کاهش خواهد یافت. (۳۳)



عوامل مرتبط با ایمپلنت

طرح بدنه ایمپلنت باید برای بارگذاری فوری بسیار اختصاصی باشد چرا که ایمپلنت نیازمند حداکثر ثبات در زمان قراردعی است و استخوان زمانی برای رشد به داخل اندرکات های بدنه ایمپلنت یا اتصال به سطح ویژه ندارد. اثر طرح ایمپلنت روی سطح فانکشنال مهمتر از اندازه آن است. ایمپلنت رزوه دار از همان روز قراردعی دارای مقداری استخوان در عمق شیار می باشد. ثبات اولیه ایمپلنت رزوه دار از ایمپلنت Press-fit بیشتر است. تعداد، فاصله و جهت رزوه ها هم روی میزان مساحت مؤثرند. هر چه تعداد رزوه ها بیشتر، فاصله آنها کمتر و عمقشان بیشتر باشد، مساحت فانکشنال بیشتری برای بارگذاری فوری در دسترس خواهد بود. (۲۹)، با اینکه ایمپلنت Tapered نسبت به انواع استوانه ای سطح کمتری دارد و حتی در بیشتر آنها رزوه های اپیکالی کم عمقتر نیز می باشند، اما در ثبات اولیه بر انواع استوانه ای برتری دارد که علت را فشرده و Compress شدن ناحیه جراحی ایمپلنت (به ویژه ناحیه کرونالی آن) حین قرار دادن ایمپلنت می دانند. (۴۱)

طرحهای خاصی برای افزایش ثبات اولیه ارائه شده اند. یکی از این موارد ایمپلنت Sargon است که نوعی ایمپلنت Expandable می باشد (شکل ۱). اگر عدم ثبات در مورد این ایمپلنت ها رخ دهد، با برداشتن پروتز موقت، نیروهای اعمالی به مدت ۱۶-۱۸ هفته حذف گردیده و از طریق اکسپنشن اضافی با بیچاندن پیچ مخصوص آن روی ایمپلنت، ثبات مجدداً ایجاد می گردد. (۱۲)، در کل باید متذکر شد که تعداد و موقعیت ایمپلنت و مسائل مربوط به بیمار مهمتر از طرح ایمپلنت برای موفقیت درمان هستند. تفاوتی در موفقیت انواع مختلف ایمپلنت دیده نشده است. (۱۲)



شکل ۱: ایمپلنت Sargon

بین مرکز قدامیترین ایمپلنت تا دیستال خلفیترین ایمپلنت) و کاهش کانتی لور اهمیت بیشتری می یابد. (۷)، توصیه می شود در استخوانهای نوع سه و چهار که ارتفاع استخوان موجود برای قراردادن ایمپلنت کمتر از ده میلی متر است، از روش بارگذاری تأخیری استفاده گردد. (۲۹)، البته ثبات اولیه نقش مهمتری در موفقیت بارگذاری فوری نسبت به قوس فکی تحت درمان دارد و تحت شرایط ایده ال نتایج درمان در هر دو فک مشابه خواهند بود. (۱۴)

نتیجه پیوند استخوان به خون رسانی کافی و فقدان حرکات میکرونی (Micromovement) بستگی دارد. نتیجه کار هنگامی بیشتر قابل پیش بینی است که بافت نرم (یا ممبران) به طور کامل روی گرافت را بپوشاند. همه اینها بارگذاری فوری را برای نواحی پیوند استخوان خطرناک می کند. استخوان حاصل از پیوند از نوع Woven بوده و می تواند در معرض Overloading قرار بگیرد. (۲۹)، مواد پیوندی ثبات کمتر و تماس ایمپلنت - استخوان کمتری را موجب می شوند. (۳۵)، وقتی حجم ناکافی استخوان قرار دادن پیوند را ضروری می سازد، باید قرار دادن ایمپلنت و بارگذاری فوری متعاقب آن، پس از بلوغ گرافت (Graft maturation) صورت گیرد. (۲۹)

بیماریهای متابولیک و سیستمیک، ترمیم را در بیمار مختل می کنند. در افرادی که بیماری کنترل نشده (مثل دیابت)، ریکتز مقاومت به ویتامین D، استئوپروز، هایپوپاراتیروئیدسم، تاریخچه رادیوتراپی، شیمی درمانی در حال انجام و اعتیاد به الکل و مواد مخدر دارند، نباید بارگذاری فوری صورت گیرد. در سندرم شوگرن هم شانس شکست درمان بالاست. در سیگاریها (آنهايي که بیش از بیست سیگار در روز می کشند) احتمال شکست در بارگذاری فوری دو برابر حد معمول است. اگر چه در سن بالا ترمیم کند می شود و مشکلات پزشکی بیشتر می گردند اما سن برای بارگذاری فوری ریسک فاکتور محسوب نمی گردد. دیابت نوع دو هم ریسک عاملی برای بارگذاری فوری نیست. افرادی که بهداشت دهان ضعیف دارند و افراد غیر همکار (بیمارانی که فقط وقتی مشکل دارد مراجعه می کنند) برای بارگذاری فوری نامناسب می باشند. (۳۹-۴۰)



تعداد ایمپلنت برای بارگذاری فوری حداقل باید ۱/۴ در فک بالا و ۱/۵ در فک پایین باشد (در فک بالا ۸-۱۲ و در فک پایین ۵-۹ ایمپلنت). تعداد بیشتر ایمپلنت های مورد نیاز در فک بالا جهت جبران تراکم استخوانی کمتر آن و جهت رو به خارج نیروهای اعمالی در قوس فک بالا است. اگر این نسبت بیش از دو شود، میزان شکست به دلیل افزایش حرکات میکرونی بالا خواهد بود. (۲۹)، البته تعدیل در این مقادیر با توجه به الکوژن مقابل، قطر ایمپلنت، کیفیت استخوان، طرح ایمپلنت و بررسی دیگر عوامل فشار امکان پذیر می باشد. (۱۲)

در افرادی که تعدادی از دندانهای خود را از دست داده اند، همیشه افزایش تعداد ایمپلنت به دلایلی چون فضای ناکافی، امکان پذیر نیست. با انتخاب ایمپلنت های قطورتر می توان سطح فانکشنال را افزایش داد. اثر افزایش قطر در کاهش احتمال اعمال نیروی بیش از حد به کرسست استخوان، مهمتر از طول است. البته قطر ایمپلنت وقتی برای جلوگیری از Overloading ارزش دارد که حداقل طول برای ثبات اولیه فراهم آورده شده باشد. به علاوه افزایش قطر به درگیر کردن صفحه کورتیکال لینگوالی توسط ایمپلنت کمک می کند و این نیز ثبات اولیه را افزایش می دهد. (۷، ۲۹)

برای بارگذاری فوری، طول ایمپلنت، به ویژه در استخوان هایی که کیفیت پایین دارند، بسیار حائز اهمیت می باشد. (۷)، هر چند افزایش طول مزیتی برای کاهش فشار در کرسست محسوب نمی گردد، اما از آنجایی که ریمودلینگ در اطراف ایمپلنت به طور یکنواخت رخ نمی دهد و زمانی که ناحیه ای در حال ریمودلینگ است ناحیه دیگر با ثبات می باشد، افزایش طول این امکان را فراهم می آورد که نواحی با ثبات به نگهداری ایمپلنت کمک کنند. (۲۹)، افزایش طول ایمپلنت طول عمر آن را افزایش می دهد. (۱۰)، برای بارگذاری فوری در Wide platform دارا بودن حداقل طول ۸/۵ میلی متر و در انواع معمولی حداقل طول ده میلی متر برای ایمپلنت ضروری است. زمانی که طول ایمپلنت کمتر از ده میلی متر باشد میزان شکست در بارگذاری فوری تا ۵۰٪ افزایش می یابد. (۲۹)

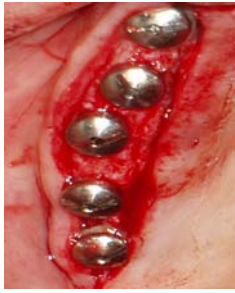عادات بیمار، موقعیت ایمپلنت، وجود کانتی لور، جهت نیروهای اکوزالی، محل تماسهای اکوزال و رژیم غذایی بیمار روی نیروی وارده بر محل اتصال استخوان - ایمپلنت مؤثرند. در پارافانکشن (مثل دندان قروچه و Clenching)

شرایط سطح ایمپلنت هم روی میزان تماس استخوان و تشکیل استخوان لاملار تأثیر می گذارد. سطح خشن (Rough) میزان تماس ایمپلنت با استخوان را بالا برده (۱۱)، Shear strength ایمپلنت را تا پنج برابر ارتقا داده (۴۲) و ثبات اولیه را افزایش می دهد. (۴۳)، میزان معدنی شدن (Mineralization) و سرعت تشکیل استخوان لاملار نیز با افزایش خشونت سطح ایمپلنت بالا می رود. (۲۹ و ۴۴)، سطح ماشینری به ویژه در استخوانی که تراکم کمی دارد، کمتر موفق است. موفقیت ایمپلنت با پوشش هیدروکسی آپاتیت بالا می رود. (۴۵)، هیدروکسی آپاتیت (HA) سرعت ریمودلینگ استخوان را حین اعمال نیروهای اکوزالی پایین می آورد که این باعث افزایش درصد استخوان لاملار در محل تماس استخوان ایمپلنت می گردد. (۴۶)، البته با جراحی دو مرحله ای و بارگذاری تأخیری تفاوتی بین ایمپلنت های دارای سطح پوشیده با HA و بدون این پوشش سطحی مشاهده نشد. (۴۷)، حداکثر تورک حین جاگذاری ایمپلنت در استخوان نوع چهار تحت تأثیر طرح ایمپلنت، تغییر می کند اما در استخوانهایی با کیفیت بهتر (نوع دو و سه) تفاوتی مشاهده نمی گردد. (۴۸)، طرح دارای رزه برای بارگذاری فوری از سطح خشن مفیدتر است. سطح آغشته به هیدروکسی آپاتیت در دوران اولیه ترمیم (هفته سه الی پنج) مزیت خود را نشان می دهد. (۲۳)، در کل در استخوانی با کیفیت بالا بقای ایمپلنت کمتر به شرایط سطح ایمپلنت وابسته است.

عوامل اکوزال

کنترل نیروهای فانکشنال برای کاهش میزان ریز حرکت و در نتیجه موفقیت بارگذاری فوری از اهمیتی خاص برخوردار است. فشار برابر است با نیرو تقسیم بر سطح. بنابراین دو راه برای کاهش آن وجود دارد: کاستن از نیرو و افزایش سطح. افزایش سطح را از طریق افزایش تعداد ایمپلنت، افزایش ابعاد ایمپلنت و ایجاد تغییر در طرح و ویژگیهای سطح ایمپلنت، می توان به دست آورد.

در مقالاتی که کاهش موفقیت ایمپلنت ها با بارگذاری فوری ذکر شده، تعداد ایمپلنت کمی برای ساپورت پروتز مورد استفاده قرار گرفته است. (۴۹)، افزایش تعداد ایمپلنت هایی که به یکدیگر اسپلینت هم شده اند فشار وارده به کرسست استخوان را کاهش می دهد. (۷)، نسبت واحدهای پروتزی به



شکل ۳: ایمپلنت ها تا حد امکان نباید روی یک خط مستقیم باشند

پروتز موقتی که برای بارگذاری فوری ساخته شده نباید کانتی لور خلفی داشته باشد. چرا که کانتی لور خلفی از نظر زیبایی اهمیتى نداشته و به علت بالا بودن نیروهای جوشی در ناحیه خلفی اثر مخربى روی ایمپلنت ها خواهد گذاشت. به علاوه این پروتزهای موقت را باید با سمان دائم چسباند چرا که اگر سمان در قسمتی از پروتز از بین رود، کانتی لور به وجود خواهد آمد. (۲۹)

نیروی Offset باعث تجمع استئوکلاست ها و سلول های التهابی در مرز ایمپلنت و استخوان می شود. سعی در اعمال نیرو در جهت محور طولی ایمپلنت به ویژه در شرایطی که ارتفاع تاج بلند است (کانتی لور عمودی) حائز اهمیت می باشد. (۵۳)، سطح اکلوزال صاف (Flat) در نواحی خلفی خطر اعمال نیروهای افقی را کاهش می دهد. (۲۹)

زمانی که بارگذاری فوری در افرادی که فقط تعدادی از دندانهای خود را از دست داده اند، صورت می گیرد، با حذف تماسهای اکلوزالی میزان نیروهای وارده به ایمپلنت کاهش می یابد. زیبایی را می توان بدون برقراری تماسهای اکلوزال فراهم آورد. Non functional immediate teeth که فاقد تماس اکلوزال هستند، خطر پارافانکشن را کاهش می دهند. در افراد کاملاً بی دندان نیز می توان با ساخت اوردنچری که شبها در آورده می شود، اثر پارافانکشن را حذف کرد. می توان از نقش فشار بریکر سیستم اتچمنت نیز برای کاهش نیروهای انتقالی به ایمپلنت در مواقعی که پروتز در فانکشن است، سود جست. (۲۹)

طی دوره بارگذاری فوری تا زمانی که پروتز موقت با پروتز دائمی جایگزین گردد باید رژیم غذایی محدود به غذاهای نرم (مثل ماهی و ماکارونی) باشد. غذاهایی که نیاز به نیروی جوشی زیادی دارند می توانند باعث شکستن پروتز موقت یا شسته شدن سمان در قسمتی از پروتز شوند که در

میزان و مدت اعمال نیرو بسیار بالا بوده و جهت اعمال نیرو نیز بیشتر به صورت افقی است. (۵۰)، نشان داده شده که ۷۵٪ شکستها در بارگذاری فوری در افرادی که دندان قروچه دارند، رخ می دهد. (۵۱)، پارافانکشن باعث شلی پیچ اباتمنت، از بین رفتن گیر پروتز به دلیل شسته شدن سمان و شکستگی پروتز موقت به کار رفته برای بارگذاری فوری می گردد که هر یک از اینها اگر اتفاق بیفتد، ایمپلنت های باقی مانده تحت

بار بیشتری واقع خواهند شد. (۲۹)، البته اثر پارافانکشن بر تحلیل استخوان اطراف ایمپلنت ثابت نشده است. (۵۲)، در افراد کاملاً بی دندانی که پارافانکشن شدید دارند، بارگذاری فوری نباید صورت گیرد. (۲۹) در افراد کاملاً بی دندان موقعیت ایمپلنت ها به اهمیت تعداد آنهاست. مندیبل به سه ناحیه اصلی کاین تا کاین و دو ناحیه خلفی و فک بالا به چهار ناحیه دو کاین و دو ناحیه خلفی (تقسیم می گردد. حداقل یک ایمپلنت در هر ناحیه برای بارگذاری فوری) پروتز کامل ایمپلنت ساپورت باید قرار داده شود. اگر نیروها زیاد باشند، ناحیه پنجمی به فک بالا اضافه می شود که این ناحیه اضافه شده ناحیه انسید زورها می باشد. (۱)

حداکثر فاصله قدامی - خلفی (A-P) باید فراهم آید شکل ۲).

اگر ایمپلنت های مجاور در خط مستقیم نباشند، فشار کمتری به محل

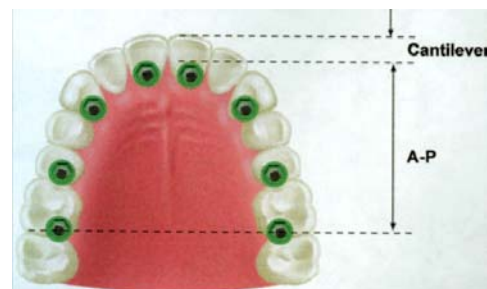اتصال استخوان ایمپلنت منتقل خواهد شد. (۴۰)

شکل ۳ ساپورت کراس آرچ (Cross arch) نیز مهم است ایمپلنت های

اسپلینت شده فشار را در کل سیستم ایمپلنت ساپورت کاهش می دهند. (مشکل فلکچر مندیبل در اسپلینت کردن با پروتز موقت آکرلیکی

به ویژه اگر سه یا بیشتر پونتیک باشد و طول ناحیه برای خمش زیاد باشد، جای

نگرانی نخواهد بود. (۱)



شکل ۲: حداکثر فاصله قدامی - خلفی مطلوب است



نتیجه‌گیری

با وجود مزایای بارگذاری فوری و تقاضای بیمار جهت بهره‌مندی هر چه سریعتر از نتایج درمان نباید بدون در نظر گرفتن تمام جوانب اقدام به چنین کاری کرد چرا که نتیجه آن شکست درمان و ایمپلنت و در نهایت افزایش هزینه و نارضایتی بیمار خواهد بود. ترجیحاً باید قبل از اقدام به قرار دادن ایمپلنت تصمیم‌گیری در مورد اینکه بارگذاری فوری انجام خواهد گرفت یا نه صورت گرفته باشد. در این حالت می‌توان با برنامه‌ای مشخص شرایط لازم برای موفقیت درمان را مهیا کرد.

هر دو حالت نیروهای مخربی به ایمپلنت‌ها وارد خواهد شد. (۲۹)

ملاحظات کلی پروتزهای موقت برای به حداقل رساندن مشکلات حین بارگذاری فوری را می‌توان به صورت زیر خلاصه کرد: (۱۲،۳۹)

(۱) پروتز موقت باید ایمپلنت‌ها را به هم اسپلینت کند به استثنای ایمپلنت تک دندان.

(۲) نوع پیچ که Passive fit باشد به دلیل قابلیت باز و بسته کردن راحت بین جلسات و محکم بودن پیچ نسبت به نوع سمان شونده ارجحیت دارد.

(۳) در دوره ترمیم (چهار ماه فک پایین و شش ماه فک بالا) هرگز نباید پروتز موقت خارج گردد. (استفاده از سمان دائم)

(۴) اگر فاصله بین ایمپلنت‌ها زیاد باشد آکریل خم شده و میکروموشن ایجاد می‌کند. ساختار فرعی فلزی در این موارد توصیه می‌گردد.

(۵) از کانتی لور تا حد امکان باید اجتناب شود.

REFERENCES

1. Adell R, Lekholm U, Røcker B, Branemark PI. A 15 years study of osseointegrated implants in the treatment of edentulous jaw. *Int J Oral Surg.* 1981 Dec;10(6):387-416.
2. Lazzara R, Siddiqui AA, Binon P, Feldman SA, Weiner R, Phillips R, et al. Retrospective multicenter analysis of 3i endosseous dental implants placed over a five year period. *Clin Oral Implants Res.* 1996 Mar;7(1):73-83.
3. Buser D, Mericske Stern R, Bernard JP, Behneke A, Behneke N, Hirt HP, et al. Long term evaluation of non submerged ITI implants. Part 1: 8 years life table analysis of a prospective multi center study with 2359 implants. *Clin Oral Implants Res.* 1997 Jun;8(3):161-72.
4. Lekholm U, Gunne J, Henry P, Higuchi K, Linden U, Bergstrom C, et al. Survival of Branemark implant in partially edentulous jaws: A 10 year prospective multicenter study. *Int J Oral Maxillofac Implants.* 1999 Sep-Oct;14(5):639-45.
5. Misch CE. *Dental Implant Prosthetics.* 1st ed. St Louis: Mosby; 2005, 1-17.
6. Branemark PI, Hansson BO, Adell R, Breine U, Lindstrom J, Hallen O. et al. Osseointegrated implants in the treatment of the edentulous jaw. Experience from a ten year period. *Scand J Plast Reconstr Surg.* 1977;16(suppl): 1-132.
7. Misch CE. *Dental Implant Prosthetics.* 1st ed. St Louis: Mosby; 2005, 531-68.
8. Glauser R, Rée A, Lundgren AK. Immediate occlusal loading of Branemark implants applied in various jaw bone regions: A prospective 1 year clinical study. *Clin Impl Dent Rel Res.* 2001 Oct;3(4):204-13.
9. Chaushu G, Beals DW, Larsen PE. Immediate loading of single tooth implants: immediate vs non immediate implantation. A clinical report. *Int J oral Maxillofac impl.* 2001 Mar-Apr;16(2):267-72.



10. Wohrle P. Single tooth replacement in aesthetic zone with immediate provisionalization: fourteen consecutive case reports. *Prac Perio Aesth Dent.* 1998 Nov-Dec;10(9):1107-14.
11. Sagara M, Akagawa Y, Nikai Hand Tsury H. The effects of early occlusal loading in one stage titanium alloy implants in beagle dogs: A pilot study. *J Prosth Dent.* 1993 Mar;69(3):281-8.
12. Degidi M, Piatelli A. Immediate functional and non functional loading of dental implants: A 2 to 60 month follow up study of 646 titanium implants. *J periodontol.* 2003 Feb;74(2):225-41.
13. Jo YH, Hobo PK, Hobo S. Freestanding and multiunit immediate loading of the expandable implant: An up-to-40-month prospective survival study. *J Prosthet Dent.* 2001 Feb;85(2):148-55.
14. Gapski R, Wang HL, Mascarenhas P, Lamg NP. Critical review of immediate implant loading. *Clin Oral Impl Res.* 2003 Oct;14(5):515-27.
15. Attard NJ, Zarb GA. Immediate and early implant loading protocols: A literature review of clinical studies. *J Prosthet Dent.* 2005 Sep;94(3):242-58.
16. Avila G, Galindi P, Rios H, Wang HL. Immediate implant loading: Current status from available literature. *Implant Dent.* 2007 Sep;16(3):235-45.
17. Tarnow DP, Emtiaz S, Classi A. Immediate loading of threaded implants at stage 1 surgery in edentulous arches: Ten consecutive case reports with 1 to 5 year data. *Int J Oral Maxillofac Implants.* 1997 May-Jun;12(3): 319-24.
18. Engstrand P, Grondahl K, Ohnell LO, Nilsson P, Nannmark U, Branemark PI. Prospective follow up study of 95 patients with edentulous mandibles treated according to the branemark Novum concept. *Clin Implants Dent Relat Res.* 2003 May;5(1):3-10.
19. Colomina LE. Immediate loading of implant fixed mandibular prostheses: A prospective 18 month follow up clinical study – preliminary report. *Implant Dent.* 2001 Mar;10(1):23-9.
20. Cooper L, Felton DA, Kugelberg CF, Ellner S, Chaffee N, Molina AI, et.al. A multicenter 12 month evaluation of single tooth implants restored 3 weeks after 1 stage surgery. *Int J Oral Maxillofac Implants.* 2001 Mar-Apr;16(2):182-92.
21. Ganeles j, Rosenberg MM, Holt RL, Reichman LH. Immediate loading of implants with fixed restorations in the completely edentulous mandible: Report of 27 patients from a private practice. *Int J Oral Maxillofac Implants.* 2001 May-Jun;16(3):418-426.
22. Romanos GE. Present status of immediate loading of oral implants. *J Oral Implantol.* 2004;30(3):189-97.
23. O'Sullivan D, Sennerby L, Meredith N. Measurements comparing the initial stability of five designs of dental implants: A human cadaver study. *Clin Implant Dent Relat Res.* 2000 Apr;2(2):85-92.
24. Sunden S, Grondahl K, Grondahl HG. Accuracy and precision in the radiographic diagnosis of clinical instability in Branemark dental implants. *Clin Oral Implants Res.* 1995 Dec;6(4):220-6.
25. Adell R, Lekholm U, Branemark PI. Surgical procedures. In: Branemark PI, Zarb G, Albrektsson T. *Tissue Integrated Prostheses: Osseointegration in Clinical Dentistry.* 1st ed. Chicago: Quintessence Publ Co;1985,211-32.
26. Schulte W, Lukas D. Periotest to monitor osseointegration and to check the occlusion in oral implantology. *J Oral Implantol.* 1993 Jan;19(1):23-32.
27. Sullivan DY. Prosthetic considerations for the utilization of osseointegrated fixtures in the partially edentulous arch. *Int J Oral Maxillofac implants.* 1986 Summer;1(1):39-45.



28. Froum SJ, Simon H, Cho SC, Elian N, Rohrer MD, Tarnow DP. Histologic evaluation of bone-implant contact of Immediately loaded transitional implants after 6 to 27 months. *Int J Oral Maxillofac Implants.* 2005 Jan-Feb;20(1):54-60.
29. Misch CE, Wang HL, Misch CM. Rationale for application of immediate load in implant dentistry: Part II. *Implant Dent.* 2004 Dec;13(4):310-21.
30. Meredith N. A review of non-destructive test methods and their application to measure the stability and osseointegration of bone anchored endosseous implants. *Crit Rev Biomed Eng.* 1998 Jul-Aug;26(4):275-91.(Aabstract)
31. Friberg B, Sennerby L, Lindčn B, Gr.ndahl K, Lekholm U. Stability measurements of one-stage Branemark implants during healing in mandibles. A clinical resonance frequency analysis study. *Int J Oral Maxillofac Surg.* 1999 Aug;28(4):266-72.
32. Huwiler MA, Pjetursson BE, Bosshardt DD, Salvi GE, Lang NP. Resonance frequency analysis in relation to jawbone characteristics and during early healing of implant installation. *Clin Oral Impl Res.* 2007 Jun;18(3):275-80.
33. Moncler SS, Salama H, Reingewirtz Y, Dubruille JH. Timing of Loading and effect of micromotion on bone–dental implant interface: Review of experimental literature. *J Biomed Mater Res.* 1998 Summer;43(2):192-203.(Abstract)
34. Eriksson A, Albertsson T, Grane B, McQueen D. Thermal injury to bone: A vital microscopic description of heat effects. *Int J Oral Surg.* 1982 Apr;11(2):115-21.
35. Haider R, Watzek G, Plenck H. Effects of drill cooling and bone structure on IMZ implant fixation. *Int J Oral Maxillofac Implants.* 1993 Jan-Feb;8(1):83-91.
36. Brisman DL. The effect of speed, pressure and time on bone temperature during the drilling of implant sites. *Int J Oral Maxillofac Implants.* 1996 Jan-Feb;11(1):35-7.
37. Eriksson AR, Albertsson J. Temperature threshold levels for heat induced bone tissue injury: A vital microscopic study in the rabbit. *J Prosthet Dent.* 1983 Jul;50(1):101-7.
38. Ericsson I, Nilson H, Lindh T, Nilner K, Randow K. Immediate functional loading of branemark single tooth implants. An 18 months clinical pilot follow up study. *Clin Oral Impl Res.* 2000 Feb;11(1):26-33.
39. Lekholm U. Immediate / early loading of oral implants in compromised patients. *Periodontol.* 2003 Oct;33(1):194-203.
40. Friesen B. What are the critical success factors for anterior single-tooth immediate-load implants? *Point of Care. JCDA [Serial Online]* 2005 Sep;71(8):550-1. Available From: www.cda-adc.ca/jcda. September 27,2007.
41. Romenos G, Tok CG, Siar CH, Swaminathan D, Ong AH, Donath K, et al. Peri implant bone reactions to immediately loaded implants: An experimental study in monkeys. *J Periodontol.* 2001 Apr;72(4):506-11.
42. Li DH, Liu BL, Zou JC. Improvement of osseointegration of titanium dental implants by a modified sandblasting surface treatment: An in vivo interfacial biomechanics study. *Implant Dent.* 1999 Sep;8(3):289-94.
43. Buser D, Schemk RK, Steinman S. Influence of surface characteristics on bone integration of titanium implants. A histomorphometric study in miniature pigs. *J Biomed Mater Res.* 1991 Jul;25(7):889-902. (Abstract)



44. Brunski JB. Biomechanical factors affecting the bone dental implant interface: Review paper. Clin Master. 1992 Autumn;10(3):153-201.
45. Lum LB, Beirne OR, Curtis DA. Histologic evaluation of hydroxylapatite coated versus uncoated titanium blade implants in delayed and immediately loaded applications. Int J Oral Maxillofac Implants. 1991 Winter; 6(4): 456-62.
46. Block MS, Kent JN, Kay SF. Evaluation of hydroxylapatite coated titanium dental implants in dogs. J Oral Maxillofac Surg. 1987 Jul;45(7):601-7.
47. Evans GH, Mendez AJ, Caudill RF. Loaded and non loaded titanium versus hydroxyapatite coated threaded implant in the canine mandible. Int J Oral Maxillofac Implants. 1996 May-Jun;11(3):360-71.
48. Sirota C, Fiorellini J, Corso M. Immediate loading of implants with various coating in beagle dogs. J Dent Res. 1996 Jun;75(6):400-8.
49. Schnitman DA, Wohrle PS, Rubenstein JE, DaSilva JD, Wang NH. Branemark implants immediately loaded with fixed prostheses at implant placement: ten year results. Int J Oral Maxillofac Implants. 1997 Jul-Aug;12(4):495-503.
50. Misch CE. Dental Implant Prosthetics, 1st ed, St Louis: Mosby ; 2005, 83-5.
51. Branemark PI, Engstrand P, Ohnell LO. Branemark Norum. A new treatment concept for rehabilitation of the edentulous mandible. Preliminary results from a prospective clinical follow up study. Clin Impl Dent Rel Res. 1999 Jul;1(1):2-16.
52. Vidyasagar L, Apse P. Biological response to dental implant loading / Overloading. implant overloading: empiricism or science? Baltic Dent and Maxillofac. J 2003 Sep;5(3):83-9.(Abstract)
53. Misch CE. Dental implant prosthetics. 1st ed. St Louis: Mosby; 2005, 252-65.